Aus der pathologisch-anatomischen Anstalt der Universität Basel
(Vorsteher: Prof. Dr. A. Werthemann)
Arbeit unter Leitung von Prof. Dr. F. Roulet

Schleimhautveränderungen der Atemwege bei Urämie

Inauguraldissertation

zur Erlangung der Doktorwürde der Zahnheilkunde
der medizinischen Fakultät der Universität Basel

vorgelegt von

RICHARD DILLIER
aus Rapperswil (St. Gallen)

1 9 4 3

Buchdruckerei E. Kalberer / Bazenheid

Aus der pathologisch-anatomischen Anstalt der Universität Basel
(Vorsteher: Prof. Dr. A. Werthemann)
Arbeit unter Leitung von Prof. Dr. F. Roulet

Schleimhautveränderungen der Atemwege bei Urämie

Inauguraldissertation

zur Erlangung der Doktorwürde der Zahnheilkunde
der medizinischen Fakultät der Universität Basel

vorgelegt von

RICHARD DILLIER
aus Rapperswil (St. Gallen)

1 9 4 3

Buchdruckerei E. Kalberer / Bazenheid

Von der medizinischen Fakultät Basel genehmigt auf Antrag von Prof. Dr. Roulet
Tag der Promotion 15. Juli 1943

R. UNIV. BIBLIOTHEEK LEIDEN

Veränderungen der Nasenschleimhaut bei Urämie

Schleimhautveränderungen als unmittelbare Begleiterscheinungen einer Urämie sind seit langem bekannt; sie gehören wohl zu den charakteristischen anatomischen Befunden, die bei Harnstoffretention auftreten können. Man trifft sie als pseudomembranöse, zum Teil verschorfende Entzündungen im Bereiche des Magendarmkanals, in der Harnblase und etwas seltener an der Schleimhaut der oberen Luft- und Speisewege. Hier wurden sie besonders von Menzel und in letzter Zeit von Wegelin ausführlich beschrieben.

Menzel berichtet über einen Fall einer starken diphtherischen Entzündung der oberflächlichen Schleimhautschichten in Mundhöhle und Rachen. Es handelt sich dabei um eine rein weiße Membran mit geringfügiger entzündlicher Reaktion in ihrer Umgebung und fast fehlenden schmerzhaften Empfindungen. Sie läßt sich nur unter blutiger Verletzung von der darunter liegenden Schleimhaut abziehen. Die Schleimhaut zeigt mikroskopisch stellenweise größere Substanzverluste, die durch gitterförmig angeordnete Fibrinmassen gedeckt sind, wobei das substituierende Fibrin in seinen Maschen zahlreiche polymorphkernige Leucocyten, Lymphocyten und Detritus trägt.

Wegelin beschreibt einige Fälle von urämischer Pharyngitis und Oesophagitis, deren Bild er jedoch als nicht spezifisch bezeichnet. Es kommen dabei leichte Fälle von subepithelialer Infiltration mit Leucocyten und Plasmazellen vor. Schwerere Fälle zeigen intensive entzündliche Infiltration der Mucosa mit starker Hyperämie. Das Epithel ist zum Teil zerfallen und durch nektrotische Massen ersetzt. Gefällte Fibrinmassen finden sich in der ödematösen Mucosa und Submucosa. Vorhandene Mikroorganismen betrachtet Wegelin als sekundär eingewanderte saprophytische Kokken. Auffallend scheinen

die von ihm in jedem Fall beobachteten Gefäßveränderungen zu sein, die schon bei den leichtesten Formen auftreten und hauptsächlich in einer Quellung des Kapillarendothels bestehen.

Eine systematische Untersuchung der Schleimhaut der oberen Luftwege erschien in Fällen von Urämie angebracht, um auch dort nach etwaigen Veränderungen zu fahnden. Untersucht wurden die Nasenschleimhaut, die Luftröhre und die Bronchien in 17 Fällen von an Urämie gestorbenen männlichen und weiblichen Individuen, bei denen makroskopisch die Schleimhäute der oberen Speisewege frei von Veränderungen waren.

Im allgemeinen ergaben sich für die Nasen-, Tracheal- und Bronchialschleimhaut übereinstimmende Bilder, die man kurz folgendermaßen charakterisieren kann:

Das Epithel ist meist intakt; es wird stellenweise von einem Belag überzogen, der neben Schleim Entzündungszellen aufweist. Auch im Epithel selbst finden sich zum Teil austretende Wanderzellen. Die Basalmembran ist in allen Fällen stark gequollen.

Die Schleimhautpropria zeigt im allgemeinen eine starke Hyperämie; Venen und Kapillaren sind stark erweitert und prall mit Blut gefüllt, während die Arterien und Arteriolen eher etwas verengt sind. Das Endothel der letzteren ist zum Teil etwas gequollen und ragt unregelmäßig in das Lumen vor. Man findet außerdem eine mehr oder weniger starke entzündliche Infiltration dieser Schicht, wobei der Charakter der Zellen das eine Mal mehr lymphocytär, das andere Mal mehr leucocytär ist. Auch Rundzellen und Plasmazellen finden sich in den Infiltraten, deren Prädilektionsstellen die Drüsenbezirke und die subepithelialen Schichten sind. Da und dort ist in einigen Fällen etwas Hämosiderin abgelagert.

Das Perichondrium ist zum Teil etwas geschwollen und faserig aufgelockert, jedoch, wie auch der Knorpel selbst, ohne weitere Entzündungserscheinungen.

In einem einzigen Fall konnten besonders schwerwiegende Veränderungen nachgewiesen werden, die sowohl im Bereiche der Nasen- wie der Luftröhren- und Bronchialschleimhaut sich

erstreckten. Diese sind bis jetzt offenbar nicht bekannt; sie stellen ein Novum dar, und sollen hier ausführlich beschrieben werden.

Der vorliegende Fall betrifft einen 63jährigen Maurer, bei dem klinisch eine chronische Glomerulonephritis mit Urämie diagnostiziert wurde. Er starb im urämischen Coma. Der erhobene anatomische Befund war (abgekürzt) folgender:

Sekt. Nr. 930/39.

Subacute Glomerulonephritis mit hypertonischer Herzhypertrophie. Allgemeine schwere chronische Blutstauung. Urämie. Leichte Hirnschwellung. Chronisches, zum Teil bullöses Lungenemphysem mit schwerer eitriger Bronchitis und Bronchiektasenbildung, besonders im Bereiche der Lungenunterlappen. Chronische und frischere fibrinöse Pleuritis. Schwere eitrige Tracheitis mit Abflachung der Trachea. Mäßige allgemeine Arteriosklerose.

Die mikroskopische Untersuchung der Niere zeigt einen schweren Glomerulusbefund: einzelne Glomeruli lassen deutliche Schwellung des ganzen Glomerulus erkennen, teilweise mit Austritt von Leucocyten in den Bowman'schen Kapselraum, andere weisen halbmondförmige Wucherungen der Bowman'schen Kapsel auf. Im Interstitium der Rinde liegen Entzündungsinfiltrate von leucocytärem Charakter. Im übrigen besteht eine starke Hyperämie in den intertubulären Kapillaren. Da und dort liegen einzelne Schlingennekrosen vor und man trifft vernarbte, sklerotische Glomeruli, die in eine kleine Narbe eingebettet sind. Die Tubuli sind manchmal verfettet, überall granulierte Zylinder. Die Arterien von mittlerem Kaliber sind nicht sklerotisch, die Arteriolen nicht verfettet.

Das mikroskopische Bild der Schleimhaut der Nase, der Luftröhre und der Bronchien ergibt folgenden histologischen Befund:

1. Nasenschleimhaut:

Ueber dem Epithel liegt stellenweise ein schleimiger Belag, der mit dem Epithel selbst nicht im Zusammenhang ist. Der Belag enthält sehr zahlreiche zelluläre Elemente, vor allem polymorphkernige Leucocyten und Lymphocyten.

Das Epithel ist größtenteils erhalten, sein Flimmerbelag ist jedoch nur stellenweise sichtbar. Es wird von einzelnen Leucocyten und Lymphocyten durchwandert.

Eitrige Periostitis im Bereich des verknöcherten Skeletts einer Nasenmuschel bei Urämie

Die Basalmembran ist fast überall gut sichtbar, zum Teil stark gequollen und enthält ebenfalls in größerem Maße durchwandernde Zellen.

Die darunterliegende Propria zeigt eine starke zelluläre Infiltration. Diese besteht vor allem aus histiocytären Elementen, massenhaft Rundzellen und Plasmazellen mit zum Teil

abnorm großem eosinophilem Zelleib. Daneben sind auch Lymphocyten und polymorphkernige Leucocyten vorhanden. Die Infiltration erstreckt sich auch um die Krypten der einzelnen Schleimdrüsen, bis in die tieferen Schichten hinein.

Die Submucosa weist eine ödematöse Schwellung und Infiltration auf, die hauptsächlich aus polymorphkernigen Leucocyten besteht.

Der Knorpel des Septums und der Muscheln ist fast durchwegs durch Knochen ersetzt. Das Perichondrium bzw. Periost ist stellenweise sehr stark entzündlich infiltriert, eine Infiltration, die beinahe phlegmonös anmutet. Als Zellelemente sind hier hauptsächlich polymorphkernige Leucocyten, daneben auch Lymphocyten und Plasmazellen vorhanden. Die kleinen Gefäße in den entzündeten Gebieten zeigen zum Teil ebenfalls typische Entzündungserscheinungen, Quellung und Infiltration der Wandungen mit fibrinoider Entartung. Das Endothel ist unregelmäßig verdickt.

Der Knochen selbst zeigt fast durchwegs starke Anbauerscheinungen, während Abbau mit Osteoklasten nur ganz sporadisch auftritt.

2. Trachea, welche makroskopisch stark in ventrodorsaler Richtung abgeplattet erschien und eine fleckig gerötete Schleimhaut zeigte, läßt mikroskopisch ähnliche histiologische Befunde erheben:

Man trifft wieder stellenweise einen zellhaltigen Belag auf einem größtenteils gut erhaltenen Epithel an. Die Mucosa und Submucosa zeigen überall eine mehr oder weniger starke Schwellung und Zellinfiltration, wobei in den mehr oberflächlichen Bezirken die histiocytären Elemente vorwiegen, in den tieferen Gebieten die Lymphocyten und Leucocyten. Die Drüsenbezirke sind besonders stark davon betroffen und es finden sich massenweise polymorphkernige Leucocyten zwischen den einzelnen Drüsenschläuchen.

Das Perichondrium der Ringknorpel ist stellenweise stark aufgelockert und wird von außerordentlich reichlichen polymorphkernigen Leucocyten durchsetzt. Dadurch wird diese Schicht verbreitert. Zwischen den kollagenen Perichondrium-

fasern befinden sich auch vereinzelte Reste abgebauten Knorpels, welche in Form von kleinen, oft bogenförmig gekrümmten Lamellen zwischen den Leucocyten liegen. Hier und da

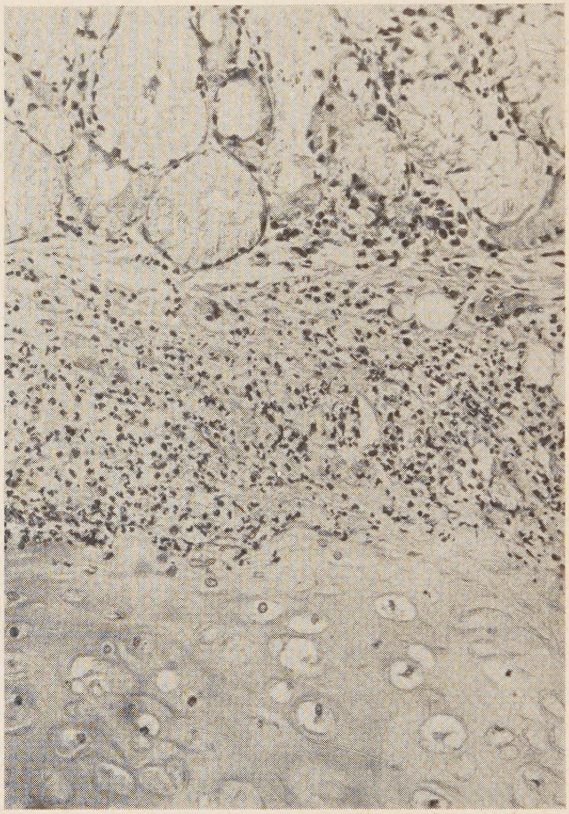

Eitrige, z. T. sequestrierende Perichondritis im Bereich eines Bronchus bei tiefliegender Ausscheidungsbronchitis

glaubt man noch Reste von Knorpelzellen mit einem Teil der umschließenden Knorpelgrundsubstanz (Knorpelzellkapsel) zu erkennen. Im großen und ganzen könnte man hierbei von einer phlegmonösen Perichondritis sprechen.

Der Trachealknorpel ist nur zentral durch Knochen ersetzt. Anbauerscheinungen finden sich hier nicht, doch zeigen die

peripheren, den Entzündungsherden gegenüberliegenden Stellen typische Degenerationserscheinungen. Insbesondere werden sie mit sauren Farbstoffen angefärbt und es lassen sich darin Faserstrukturen leicht darstellen (Demaskierung). Neben noch gut erhaltenen Knorpelzellen sind hier solche vorhanden mit stark pyknotischen Kernen und vereinzelte Knorpelhöhlen, die überhaupt nur noch Zellschatten enthalten.

3. Bronchus:

Auf der ganzen Epitheloberfläche liegt ein ziemlich dicker Belag, der hauptsächlich aus polymorphkernigen Leucocyten und Schleimmassen besteht.

Das Epithel ist stellenweise nur noch in seiner untersten Schicht erhalten, die Basalmembran mäßig stark gequollen. Durchwandernde Zellen sind mehr oder weniger reichlich vorhanden.

Die unmittelbar unter dem Epithel liegenden Schleimhautbezirke bis zur Ringsmuskulatur sind wie in der Trachea stark infiltriert, die Muskulatur selbst ist jedoch so gut wie frei von Entzündungszellen. Die submucösen Drüsen dagegen erscheinen wiederum wie in der Luftröhre stark, vor allem von Leucocyten durchsetzt; das lockere Fasergewebe zwischen den Schläuchen ist ödematös geschwollen und von dichten Rundzellenhaufen infiltriert.

Das Perichondrium erscheint auch hier verdickt, stellenweise auf das Vielfache der Norm. Die entzündliche Infiltration ist sehr intensiv und erstreckt sich über weite Gebiete des Perichondriums, stellenweise nicht nur auf die schleimhautnahen Gebiete des Knorpels, sondern auch auf die peripheren. Es finden sich darin hauptsächlich polymorphkernige Leucocyten und Lymphocyten.

Genau wie im Bereiche der Luftröhrenknorpel ist der Bronchialknorpel in seinen Randpartien faserartig aufgelockert. Größere und kleinere Teile davon liegen sequesterartig in den infiltrierten Stellen des Perichondriums. Die Knorpelzellen zeigen zum Teil Degenerationserscheinungen; auch hier sind in den Knorpelhöhlen oft nur noch Kernschatten zu sehen. Im großen und ganzen stimmen die hier gefundenen Veränderun-

gen mit denjenigen der Luftröhren- und Nasenschleimhaut überein.

Wenn man diese histiologischen Befunde zusammenfaßt, so ist hervorzuheben, daß sowohl in der Nasenschleimhaut, wie auch in der Trachea und den Bronchien eine chronische Entzündung der oberen Schichten mit Rundzelleninfiltraten und oft erheblicher entzündlicher Schwellung vorliegt, wogegen die tieferen Schleimhautpartien von einer mehr akuten, auf alle Fälle noch schwerer wiegenden Entzündung befallen sind. Es ergibt sich also als charakteristisches Bild eine schwere, beinahe phlegmonöse Perichondritis (bzw. Periostitis in der Nase, wo der Knorpel verknöchert ist), ausgehend von einer starken interstitiellen Entzündung zwischen den Drüsenschläuchen der Schleimhaut. Diese Perichondritis greift auch auf den Knorpel über, bzw. auf den Knochen, wobei sich, angefangen bei den leichteren Graden in der Nase, mit vorwiegenden Anbauerscheinungen, alle Uebergänge finden, je tiefer man im Atmungstraktus kommt. In der Trachea finden sich bereits deutliche Degenerationserscheinungen mit Faserdemaskierung, während man dann in den Bronchien richtige Sequestrierung einzelner Knorpelteile antrifft.

Wenn man versucht, sich über die Pathogenese der urämischen Haut- und Schleimhautveränderungen im Schrifttum zu orientieren, so stößt man auf auseinandergehende Meinungen. Es herrschen zur Zeit zwei verschiedene Ansichten: die einen wollen hierbei die auftretenden entzündlichen Schäden als Folge von Gefäßveränderungen gelten lassen, während andere mehr an eine unmittelbare, gewissermaßen toxische Schädigung glauben.

So führt z. B. S i e g m u n d in Anlehnung an einige französische Forscher (Ranvier, Barié & Délaunay, Lemierre & Piédellierre u. a.) die im Darm anzutreffenden, oft geschwürigen und pseudomembranösen Entzündungen bei Urämie auf eine Arteriolenerkrankung zurück. Er fand dabei in der Unterschleimhaut der erkrankten Darmteile die Bilder der typischen akuten Arteriolen-Nekrose, genau in der gleichen Weise, wie sie auch in den Vasa afferentia der Nierengefäße vorhanden waren. Als Beweis für die Kreislaufstörungen, die unter dem

Einfluß der urämischen Giftwirkung entstehen, führt er auch jene Fälle an, die mit Purpurablutungen im Gehirn einhergehen.

Auch nach Mlava kämen die Nekrosen und Geschwüre durch primäre Gefäßthrombose zustande, die unter der Einwirkung der zurückgehaltenen harnfähigen Stoffe entstünde. Er stützt sich dabei auf die sonst nicht bestätigten Befunde von Kapillarthrombosen in weiter nicht veränderten Darmabschnitten.

Interessant sind in diesem Zusammenhang auch die Beobachtungen Rößles bei der sog. urämischen Dermatitis. Auch Rößle lenkt das Augenmerk außer auf die Harnstoffausscheidung besonders auf die Gefäßveränderungen, die nach ihm die häufigste Erscheinung sind und schon bei den leichtesten Fällen mit einfacher Coriumsentzündung und perivasculären Zellinfiltraten bis zur herpesartigen, nekrotisierenden Pandermatitis vorkommen. Er beschreibt die Gefäße als eng, mit zuweilen stark geschwollenen Endothelien.

Endlich sei angeführt, daß auch Wegelin in seinen Beobachtungen Veränderungen der kleinen Gefäße als eine ständige Begleiterscheinung bei der urämischen Oesophagitis und Pharyngitis anführt.

Die Mehrzahl der Forscher neigt jedoch der schon seit Treitz bestehenden Auffassung zu, welche die urämischen Schleimhautveränderungen auf eine kompensatorische Ausscheidung von Harnstoff zurückführt.

Volhard nennt als eine Ursache die Herabsetzung der Widerstandskraft des vergifteten Organismus und als zweite eine spezifische, entzündungserregende, bezw. nekrotisierende Eigenschaft der im Blute zurückgehaltenen harnfähigen Stoffe. Die giftigen Harnbestandteile sind nach Volhard: 1. Kalisalze, 2. unbekannte organische Stoffe, 3. Harnstoff. Nach ihm läßt sich mit Sicherheit als Ursache für die Entzündung der Schleimhäute die Ausscheidung der im Organismus zurückgehaltenen Giftstoffe an deren Oberfläche ansehen.

Wegelin betrachtet den Harnstoff als den wichtigsten Faktor, der durch die Schleimhäute ausgeschieden und zu Ammoniumcarbonat und Ammoniumcarbamid zerlegt wird.

Diese Substanzen vermögen nach Wegelin sowohl im Darm wie auch im Pharynx und Oesophagus fibrinös-nekrotische Entzündungen hervorzurufen.

Von ähnlichen Ueberlegungen ausgehend benutzte schon früher Konschegg das Neßler'sche Reagens zur Urämie-Diaognose an der Leiche. Dieses ergibt, mit einem Stück der Magenschleimhaut zusammengebracht, nur eine leichte Trübung, sofern der Ammoniakgehalt nicht erhöht ist, jedoch eine starke ockergelbe Trübung oder einen Niederschlag bei erhöhtem Ammoniakgehalt der Schleimhaut.

Wegelin hat seine Ansicht auch dadurch belegt, daß er im Rachenschleim von Urämikern Tripelphosphatkristalle nachwies, deren Entstehung er folgendermaßen erklärte: Der Harnstoff, der durch die Drüsen ausgeschieden wird, zersetzt sich auf der Schleimhaut durch Bakterieneinfluß, sodaß Ammoniak frei wird, der dann mit dem im Schleim vorhandenen Magnesiumphosphat die Kristalle bildet. Diese können oft am frischen Ausstrich oder doch nach 24 Stunden nachgewiesen werden.

Ob nun auch in der Schleimhaut der oberen Luftwege Tripelphosphatkristalle vorkommen, können wir nicht entscheiden, da diesbezügliche Untersuchungen an unserem Material nicht durchgeführt worden sind. Es ist allerdings kaum daran zu zweifeln, daß auch an der Nasenschleimhaut diese Erscheinung auftritt.

Im vorliegenden Fall scheinen die vorhandenen Entzündungserscheinungen von den Drüsenbezirken auszugehen. Eine Erklärung dafür liegt nach dem, was schon gesagt wurde, auf der Hand. Danach wären auch die Schleimhautdrüsen der oberen Luftwege an einer kompensatorischen Ausscheidung der zurückgehaltenen harnfähigen Stoffe beteiligt, und die davon ausgehende toxische Wirkung würde dann die starke Entzündung in der Umgebung der Drüsenschläuche hervorrufen. Was hier jedoch besonders auffällt, ist die Tatsache, daß sich die Entzündung nicht pseudomembranös oder nekrotisierend an der Oberfläche ausbreitet, sondern sich gegen die Tiefe, gegen das Perichondrium wendet. Als verantwortliche Leitungsbahnen dürfte dafür das Lymphsystem in Frage kommen,

das in den Schleimhäuten der oberen Luftwege ein besonders dichtes Netz bildet.

Die festgestellten Veränderungen der Arteriolen sind eher sekundärer Natur; sie sind in den am stärksten von den akuten entzündlichen Veränderungen betroffenen Gebieten immer deutlicher und bieten eher das Bild eines fortgeleiteten Schadens als einer primären Wandveränderung. Wir möchten überhaupt die Frage aufwerfen, ob bei den von Siegmund besonders hervorgehobenen Arteriolenveränderungen der Darmschleimhaut nicht etwa die gleichen Befunde vorgelegen haben, wie man sie bei der malignen Schrumpfniere auch in anderen Organen als der Niere trifft. Unter den von uns kontrollierten Urämiefällen fand sich keine maligne Schrumpfniere, auch der hier näher beschriebene Fall bot keine Anhaltspunkte für die Krankheit.

Schließlich sei noch angeführt, daß auch Würth von hochgradigen urämischen Darmschleimhautdefekten berichtet, bei denen er die Siegmund'schen Arteriolenveränderungen nicht vorfand, während er anderseits noch schwerere Befunde der Arteriolen bei allgemeiner Arteriosklerose ohne Urämie antraf, wobei jedoch jede reaktive Veränderung der Schleimhaut fehlte.

Zusammenfassung:

Schleimhautveränderungen als Urämiefolge sind bekannt als pseudomembranöse, z. T. verschorfende Entzündung im Bereiche des Magendarm-Kanals, der Harnblase und etwas seltener im Parynx und Oesophagus.

Eine systematische Untersuchung der Schleimhäute von Nase, Trachea und Bronchien in 17 Fällen von Urämie ergaben im allgemeinen Bilder von mäßigen chronischen Entzündungen mit Hyperämie und entzündlicher Infiltration.

In einem einzigen Fall wurde ein besonders schwerer Befund erhoben. Es zeigte sich eine starke chronische Entzündung der Drüsenbezirke und eine noch stärkere, mehr akute Entzündung des Perichondriums, die in der Nase bereits auf den Knochen und in der Trachea und den Bronchien auf den Knorpel übergriff.

Diese Veränderungen dürften die Folge der kompensatorischen Ausscheidung zurückgehaltener harnfähiger Stoffe durch die Schleimhautdrüsen der oberen Luftwege sein. Durch ihre toxische Wirkung rufen sie die Entzündungserscheinungen in den Drüsenbezirken hervor, von wo aus sie sich ausbreiten. Veränderungen der kleinen Gefäße scheinen sekundärer Natur zu sein.

Literatur:

André J. M.: Contribution à l'étude des lymphatiques du nez et des fosse nasales. Thèse de Paris 1905.

Kaufmann E.: Lehrbuch der spez. pathologischen Anatomie. 9. und 10. Auflage.

Konschegg: Zur Diagnose der Urämie an der Leiche. Frankf. Z. Path. 51, S. 504.

Lubarsch in Aschoff: Allgemeine pathologische Anatomie. 2. Auflage. Bd. I. 1911.

Menzel K.: Beitrag zur Kenntnis der urämischen Schleimhautveränderungen in den oberen Luft- und Digestionswegen. Mschrft. Ohrenheilkunde 1937. H. 11. 1345.

Rößle: Urämische Dermatitis. Virchows Archiv. 271. S. 304. 1929.

Siegmund H. in Henke-Lubarsch: Handbuch der spez. path. Anatomie und Histologie. Bd. IV/3. S. 345.

Volhard F. in Mohr und Stähelin: Handbuch der inneren Medizin. Bd. III/2.

Wegelin C.: Sulle faringite ed esophagite uremiche. Arch. de Vecchi 1, 1938.

Wegelin C.: Zur mikroskopischen Diagnose der Urämie. Schweiz. med. Wschrift. 1941. Nr. 43. S. 1517.

Würth W.: Ueber die Bedeutung der Arteriolensklerose für die Entstehung urämischer Nekrosen. Virchows Arch. 284. S. 175. 1932.

Curriculum vitae

Ich wurde am 3. November 1916 in Lichtensteig (Kt. St. Gallen) geboren und besuchte dort während 6 Jahren die Primarschule und während drei Jahren die Sekundarschule. Anschließend kam ich an das Kollegium St. Fidelis in Stans und später an die Kantonsschule in Zug, wo ich im Sommer 1937 die Matura bestand. Darauf zog ich an die Universität Fribourg, wo ich mein erstes und hernach nach Basel, wo ich mein zweites Prope machte. Von den klinischen Semestern absolvierte ich das dritte in Genf, die andern vier in Basel, wo ich im Oktober 1942 das zahnärztliche Staatsexamen bestand.

Herrn Prof. Dr. Roulet spreche ich für die in freundlicher Weise überlassenen Präparate, sowie für seine wohlwollende Unterstützung meinen aufrichtigsten Dank aus